In preparazione

La corretta registrazione dei rapporti intermascellari

Metodologia scientifica per ottenere il corretto trasferimento dei rapporti occlusali dal cavo orale ai modelli di lavoro in laboratorio

Claudio Nannini

Claudio Nannini nasce a Modena il 21 agosto 1961. Gestisce il proprio laboratorio a Modena con quattro collaboratori: Luca, Giovanni, Elvir e Luisa. È socio Antlo dal 1985, relatore dal 1988 e fa parte della Consulta dei relatori Antlo. È membro dei comitati scientifici delle riviste "dental dialogue" e "Quintessenza". Ha partecipato, in qualità di relatore, a numerose manifestazioni nazionali ed internazionali e in particolare al Congresso Amici di Brugg del 2005, dove ha tenuto il corso pre-congressuale insieme al Dr. Cuman e al Prof. Slavicek. È autore di vari articoli su riviste a carattere nazionale ed internazionale quali: "Il Laboratorio Odontotecnico", "RTD - SICED", "dental dialogue", "teamwork-clinic". È coautore con il collega Baldin e i Dottori Cuman e Masnata, del libro "La protesi totale secondo Slavicek" (Editrice teamwork media srl). È di imminente pubblicazione il nuovo libro "Aesthetics and Function" (Editrice teamwork media srl). Tiene da anni corsi per medici e tecnici sulla Gnatologia/Byte/Tecniche PRESS con disilicato di litio.

Laboratorio odontotecnico Claudio Nannini
Via Pietro Giardini 60-62 • 41124 Modena
Tel. +39 059 30 45 71 • Fax +39 059 30 900 59
info@laboratorionannini.com • www.laboratorionannini.com

Figg. da 1 a 3 Esempi di registrazioni in cera non utilizzabili da parte dell'odontotecnico

❍ Introduzione

I rialzi e quindi i ritocchi occlusali sono sempre stati un problema molto sentito e spesso motivo di grande conflitto tra clinico e tecnico. Poter quindi utilizzare un metodo che ci permetta di evitare tali interventi sui tavolati occlusali è motivo di grande soddisfazione e di assoluta precisione. Inoltre, per noi tecnici sapere che le modellazioni, così ben curate dal punto di vista morfologico/funzionale e alle quali abbiamo dedicato tanto tempo non andranno "distrutte", porta soddisfazione e stimolo a realizzare manufatti sempre più accurati. Abbiamo diviso l'argomento in due grandi branche:

1) Registrazioni in occlusione abituale e/o massima intercuspidazione, da utilizzare nelle piccole ricostruzioni, o nelle riabilitazioni complesse, qualora il provvisorio sia stato realizzato con tutte le caratteristiche del lavoro definitivo e che non abbia subito abrasioni significative nei rapporti occlusali (con conseguente perdita di Dimensione Verticale).

2) Registrazioni in Posizione di Riferimento (e/o Relazione Centrica) da utilizzare nelle ricostruzioni estese e tutte le volte in cui non esistano dei contatti dentali di riferimento, posizione da ricercare assolutamente quando si deve modificare il rapporto in senso antero-posteriore e/o di variazione della Dimensione Verticale.

❍ Registrazioni in occlusione abituale

Vorrei evitare di parlare di tutte le problematiche che riguardano le cere, le deformazioni, la presenza delle zone di contatto dentale, l'occupazione delle zone interdentali e interstiziali ecc. (Figg. da 1 a 3) e spiegare invece le procedure della tecnica da noi utilizzata dal 1979, anno in cui l'inventore e ideatore, il Dr. Ugo Ferrari, con cui collaboro da sempre, mi propose di realizzare tale tecnica per i suoi lavori. Credo sia stata un'idea geniale e che nel tempo abbia dato dei risultati straordinari sia a noi che a tutti i tecnici e clinici che hanno scelto questa metodologia di lavoro. Questa necessità è diventata ancora più determinante negli ultimi anni, in quanto l'opportunità di costruire corone monolitiche (disilicato/zirconio) ha portato alla necessità di rapportare i modelli tra loro immediatamente in maniera perfetta, mentre prima potevamo "arrangiarci" con dei gig di controllo durante la prova delle strutture (vedremo poi l'utilizzo attuale di tale tecnica anche in quelle occasioni).

Per noi era già necessario allora (per questo ne avevamo già l'esigenza), in quanto utilizzavamo come a volte tuttora, ricostruzioni con la superficie occlusale in oro. La tecnica prevede la presa di impronte di precisione in polietere o in silicone (Figg. 4 e 5), questo perché abbiamo la garanzia di una maggior stabilità del materiale e per avere la possibilità di colare più volte l'impronta stessa (modelli di controllo ecc.).

Figg. 4 e 5 Impronte di precisione in polietere o in silicone

Figg. 6 e 7 Modello master con monconi sfilabili e antagonista con foglio termostampato da 0,5 mm

Figg. 8 e 9 Riduzione del foglio termostampato per evitare rialzi nelle zone di contatto occlusale

Lo sviluppo avviene con gesso di IV classe e/o resina epossidica, materiali estremamente precisi, stabili e con durezza molto elevata. Il modello master viene sviluppato con monconi sfilabili, mentre sull'antagonista viene stampato un foglio termostampato di spessore 0,5 mm (Figg. 6 e 7) che non provoca nessun danno al gesso, non ha bisogno di isolanti e si stacca perfettamente mantenendo una memoria elastica eccezionale. Di solito lo tagliamo mantenendo solamente la zona antagonista in corrispondenza delle preparazioni; in questo modo non avremo rialzi occlusali al momento della registrazione nel cavo orale (Figg. 8 e 9). A questo punto inviamo i modelli allo studio e il clinico controllerà che non ci siano dei contatti tra il foglio termostampato e i denti antagonisti (ma è praticamente impossibile che non abbia preparato almeno 0,5 mm), quindi inserirà della resina nello spazio libero (Figg. 10 e 11). In questo caso è stata utilizzata della resina autopolimerizzabile in siringa (Luxabite), ma è possibile usare anche resina tradizionale tipo Duralay o Pattern Resin.

Il vantaggio di utilizzare la siringa è che il paziente è perfettamente posizionato in occlusione abituale e quindi non sarà possibile avere delle distorsioni o de-

Figg. 10 e 11 Valutazione di verifica dello spazio libero nel cavo orale e iniezione di resina nello spazio tra le preparazioni e il foglio termostampato

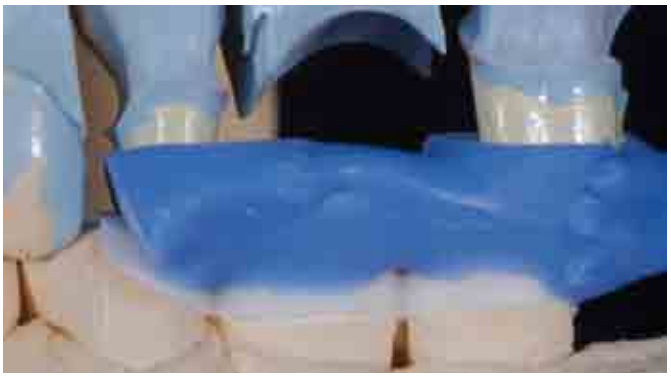
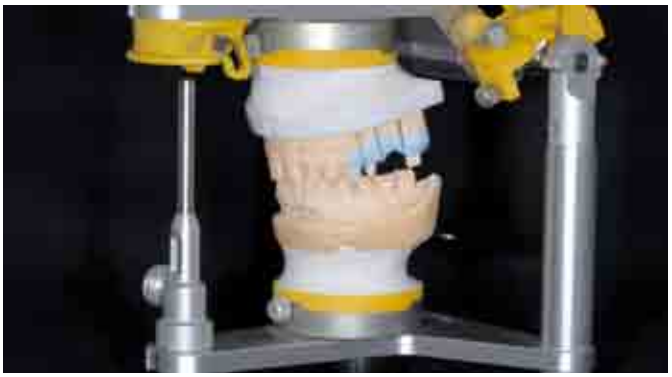

Figg. 12 e 13 Modelli di lavoro trasferiti correttamente in articolatore senza nessuna possibilità di errore

Figg. 14 e 15 Modellazione e lavoro dopo la prova in bocca

Figg. 16 e 17 Colorazione e glasur del ponte in disilicato e cementazione nel cavo orale

formazioni causate da un movimento di chiusura non corretto. Inoltre il medico può immediatamente controllare la posizione della registrazione sui modelli di lavoro prima di congedare il paziente. A questo punto potrà inviare il tutto al laboratorio, dove il tecnico, senza nessuna operazione di modifica, ingesserà i modelli in articolatore e sarà immediatamente pronto per iniziare la realizzazione del manufatto protesico (Figg. 12 e 13). Quindi saranno eseguite le fasi di modellazione e di fusione/pressata con relativa messa in base delle corone (o ponte in disilicato come in questo caso). In seguito il lavoro viene inviato allo studio e il risultato, dopo la prova nel cavo orale (piccolissimi ritocchi eseguiti in funzione dei movimenti di lateralità) è visibile nelle figure 14 e 15. Al rientro in laboratorio eseguiremo la colorazione del ponte e il medico potrà così cementarlo con estrema soddisfazione con un tempo di esecuzione minimale delle fasi di prova e di controllo clinico (Figg. 16 e 17).

Figg. 18 e 19 Possibilità di verificare e/o registrare il rapporto intermascellare durante la prova metallo

Figg. 20 e 21 Nel caso di registrazioni con monconi antagonisti, preferiamo rinforzare il foglio termostampato con resina fotopolimerizzabile

Nel caso in cui procediate in modo tradizionale, potete utilizzare tale tecnica durante la prova della struttura in metallo o zirconia.
Infatti lo spessore del foglio termostampato di 0,5 mm (nella stampata si riduce ulteriormente a 0,3 – 0,35 circa), quindi lascerà sempre lo spazio necessario onde inserire della resina per la registrazione (Figg. 18 e 19). Se invece abbiamo l'esigenza di eseguire una registrazione complessa, possiamo utilizzare questa tecnica con una determinata sequenza. Dobbiamo, però, fare la premessa che è assolutamente necessario che i provvisori siano stati realizzati con le prerogative del lavoro definitivo; inoltre devono essere presenti nel cavo orale da un periodo limitato, altrimenti la resina avrà subito delle modifiche tali che avranno alterato la posizione antero-posteriore e la Dimensione Verticale.
Si eseguono i modelli master definitivi e su una delle due arcate (per comodità di apporto del materiale di registrazione preferiamo l'arcata inferiore), stampiamo il foglio termostampato da 0,5 mm.
Siccome la stabilità sulle preparazioni (e/o sui tappi di guarigione come in questo caso) potrebbe non essere sufficiente, preferiamo rinforzare il foglio stesso con della resina fotopolimerizzabile (Figg. 20 e 21). Sappiamo che abbiamo spazio in senso verticale, ma comunque possiamo abbassarlo e/o modificarlo a nostro piacimento a seconda delle esigenze necessarie al caso preso in esame. Vengono inseriti i due blocchi laterali, mentre in corrispondenza dei provvisori anteriori nello spazio overbyte-overjet viene fissata la posizione di centrica con un piccolo spot di resina (ricordarsi di isolare i provvisori).
Fatto ciò, con la stessa metodica descritta precedentemente viene fissata la posizione tra i gig e le preparazioni dell'arcata superiore (Figg. 22 e 23). Avendo tanti elementi di supporto/appoggio posteriore, il clinico non ha dovuto neanche eseguire una registrazione nella zona anteriore in quanto risultava tutto molto stabile.
Altrimenti, lasciando le registrazioni posteriori che fungono da stop, prenderà una registrazione di appoggio anteriore per evitare un'instabilità antero – posteriore del modello.
A questo punto abbiamo trasferito la posizione dei modelli/registrazione in articolatore con estrema facilità ed assoluta precisione (Fig. 24).
In laboratorio possiamo così procedere con le modellazioni e le finiture delle corone in disilicato (in questo caso stratificate nella zona vestibolare anteriore e colorate nei settori posteriori) con estrema sicurezza e soddisfazione sia da parte del clinico che da parte nostra. Durante la prova non sono stati eseguiti ritocchi occlusali (Figg. 25 e 26)!
Solo attraverso un protocollo predicibile è possibile realizzare tali riabilitazioni (Figg. 27 e 28) e soprattutto creare dei tavolati occlusali con delle morfologie ed un rapporto occlusale tra le arcate congruo alle esigenze di ogni paziente (Figg. 29 e 30).

Figg. 22 e 23 Fissaggio della posizione tra il foglio termostampato e rinforzato con resina fotopolimerizzabile in laboratorio e i monconi antagonisti

Fig. 24 Perfetto combaciamento del rapporto intermascellare con i modelli master in articolatore

Figg. 25 e 26 Modellazioni e finiture delle corone in disilicato

Figg. 27 e 28 Prima e dopo

Figg. 29 e 30 Risultato finale

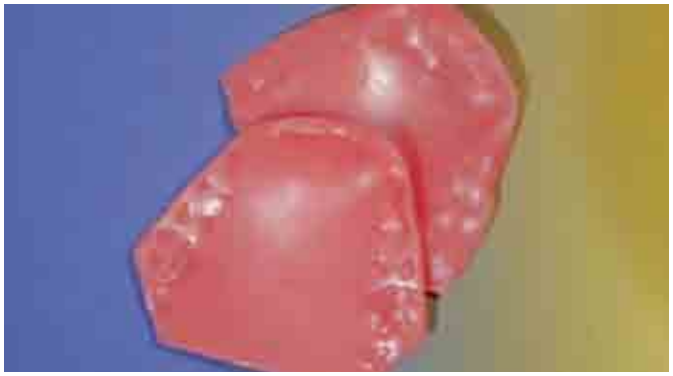

Figg. 31 e 32 Registrazioni tradizionali utilizzate per la tecnica di verifica del rapporto intermascellare tramite modello con split-cast

Fig. 33 Esempi di registrazioni con tecniche e materiali differenti

❍ Registrazione in posizione di riferimento

La registrazione in posizione di riferimento è spesso confusa con la Relazione Centrica, in quanto può combaciare con essa, ma non è detto che lo sia.
Infatti la Relazione Centrica è una posizione fisiologica delle strutture dell'ATM, mentre la posizione di riferimento è quella in cui il paziente desidera stare in modo "ripetibile e non forzato".
Ci sono varie tecniche per ricercare questa posizione e la prerogativa di base è quella che il paziente deve innanzitutto trovarsi in una situazione di "quiete articolare". Il problema è comunque di competenza clinica, quindi ci limiteremo a valutare le varie tecniche di registrazione e al loro trasferimento sui modelli di studio. Varie scuole e autori utilizzano la tecnica delle 3 cere (eventualmente con l'aiuto della manovra bimanuale di Dawson e/o di altri espedienti) per poi relegare al laboratorio la verifica tramite il controllo di combaciamento delle registrazioni con il modello tipo split-cast (Figg. 31 e 32). La tecnica che proponiamo è quella di utilizzare un gig o meglio parliamo di un deprogrammatore anteriore che permetta la disclusione di tutti i denti in modo che il paziente possa "trovare" la posizione più confortevole alle sue esigenze e che possa eseguire la chiusura in centrica in modo "ripetibile" e "non forzato". I tempi di ricerca di questa posizione dipendono dallo stato di ogni singolo paziente; spesso è necessario realizzare un byte per smemorizzare il paziente stesso e solo dopo un certo periodo eseguire la registrazione.Noi vogliamo limitarci alla parte tecnica che coinvolge il laboratorio, cioè al trasferimento delle registrazioni prese nel cavo orale e al loro posizionamento sui modelli.
Quindi abbiamo provato ad utilizzare i materiali più comuni e a parametrarli tra loro con gli stessi pazienti e le stesse registrazioni (Fig. 33). Abbiamo eseguito delle prove utilizzando 4 tipologie di registrazione:
1) Cera morbida (tipo quella da modellazione delle flange in protesi totale) (Figg. 34 e 35) con chiusura uniforme su tutti i denti.
2) Cera tipo Miltex Beauty Pink (molto rigida) ribasata con eugenato, con chiusura uniforme su tutti i denti (Figg. 36 e 37).
3) Resina tipo Luxabite e/o Occlufast direttamente (Figg. 38 e 39) sui denti nel cavo orale con l'aiuto di un gig anteriore prefabbricato.
4) Tecnica da noi proposta mediante la preparazione di 2 fogli termoplastici da 0,5 mm. sui modelli in gesso delle arcate superiore ed inferiore. Preparazione di un gig/deprogrammatore anteriore, molto stabile/ritentivo, con la parte esposta piatta in modo da per-

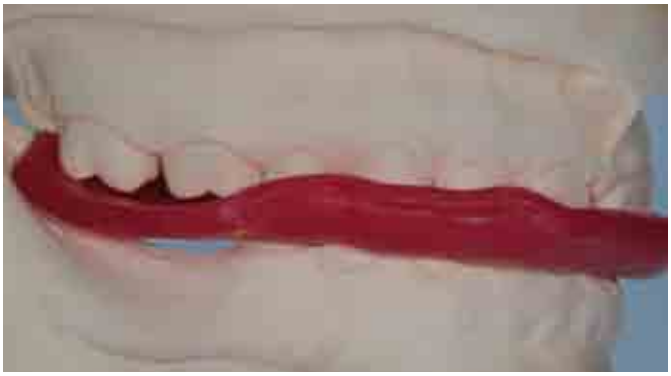

Figg. 34 e 35 Registrazione con cera morbida tipo TENATEX

Figg. 36 e 37 Registrazione con cera tipo MOIKO ribasata con eugenato

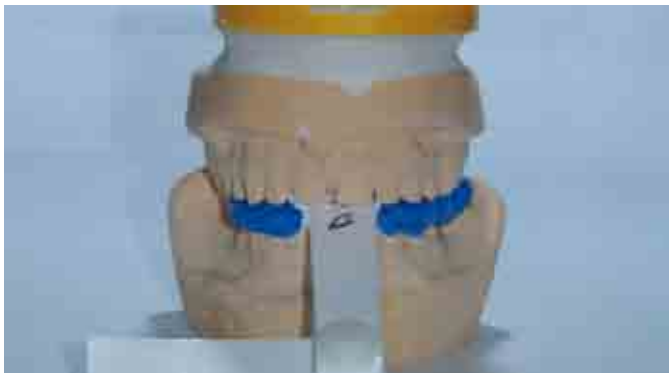

Figg. 38 e 39 Registrazione con resina autopolimerizzabile mediante l'aiuto di un gig anteriore prefabbricato

Figg. 40 e 41 Registrazione con fogli termoplastici da 0,5 mm. sui modelli in gesso e preparazione di gig deprogrammatore anteriore

mettere uno scivolamento libero antero-posteriore degli incisivi inferiori (in realtà basta l'appoggio di un punto di riferimento) (Figg. 40 e 41).
Questo deve permettere al paziente di trovare senza ostacoli o forzature una posizione di comodo "ripetibile".

Figg. da 42 a 44 Caso iniziale

Figg. da 45 a 48 Realizzazione sui modelli di fogli termostampati e di un gig anteriore

A questo punto, con della resina posizionata nelle zone laterali sui fogli termoplastici, il clinico fisserà la posizione dettata dal paziente.La differenza sta nel fatto che nell'utilizzo di questa tecnica che andremo a descrivere successivamente non dobbiamo modificare le registrazioni (cere o resine) per adattarle ai modelli di lavoro (Figg. da 34 a 39) in quanto la registrazione appoggia sui fogli termoplastici costruiti sui modelli stessi e quindi senza possibilità di errore. Negli altri casi si dovranno utilizzare bisturi e/o frese per rimuovere tutte quelle parti, zone interdentali e interincisali, che non permettono il perfetto cambiamento con i modelli; tutto questo andrà ad influire sulla precisione e sulla stabilità di tali registrazioni.
Vediamo ora la descrizione di un caso reale nel quale la paziente (29 anni) aveva subito alcune estrazioni e un trattamento ortodontico incongruo (Figg. da 42 a 44). Vengono prese le impronte in polietere/silicone e sviluppati i modelli in gesso di IV° classe; su questi vengono realizzati i fogli termostampati dello spessore di 0,5 mm. ed un gig anteriore che servirà per la ricerca della posizione di riferimento (Figg. da 45 a 48). Il gig/deprogrammatore verrà posizionato nel cavo orale e il clinico dovrà verificarlo ed eventualmente modificarlo (abbassandolo o aggiungendo resina) fino a raggiungere la posizione nella quale il paziente troverà il proprio comfort.

Figg. 49 e 50 Posizionamento nel cavo orale e ricerca tramite il gig della Posizione di Riferimento

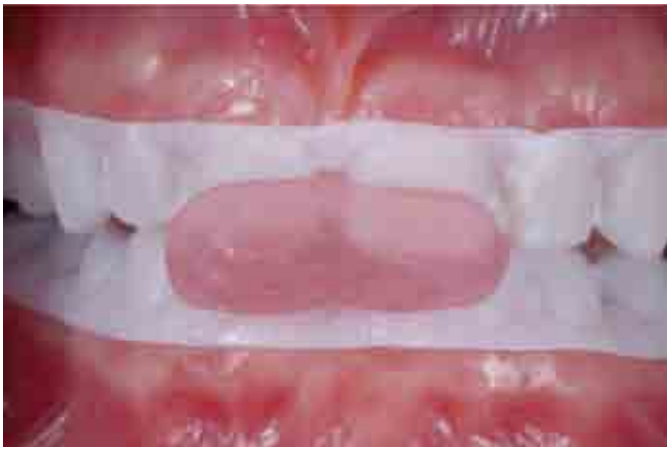

Figg. da 51 a 53 Registrazione con controllo della posizione di chiusura che deve avvenire da parte del paziente in modo ripetibile e non forzato

Si può utilizzare anche la fonetica facendo eseguire la pronuncia della lettera "H" per individuare una corretta Dimensione Verticale (Figg. 49 e 50). Per fare questo il dispositivo va ridotto nella zona vestibolare superiore in modo da evitare che il paziente vada a interferire sul gig con le labbra. Questo passaggio, a nostro avviso, è di grandissima importanza in quanto aggiungiamo delle informazioni che saranno utilissime al tecnico, nel momento in cui dovrà procedere all'esecuzione di una ceratura diagnostica o all'esecuzione di una placca di svincolo individualizzata.

Altri studi che a volte utilizziamo, quali la cefalometria sono di grandissimo aiuto nella ricerca della Dimensione Verticale. Trovata questa posizione, il clinico con la carta d'articolazione identifica il "punto di riferimento" che il paziente detta in maniera "ripetibile" senza induzione e/o forzature da parte dell'operatore. Verificata tale posizione (eventualmente utilizzando carte d'articolazione di colore diverso), il medico fa appoggiare delicatamente il paziente in quella posizione ed inietta con la siringa il materiale (in questo caso resina Luxabite) nelle zone laterali sopra ai fogli termostampati da 0,5 mm (Figg. da 51 a 53).

Figg. 54 e 55 Il posizionamento della registrazione nel cavo orale e sui modelli è uguale, il trasferimento è perfetto

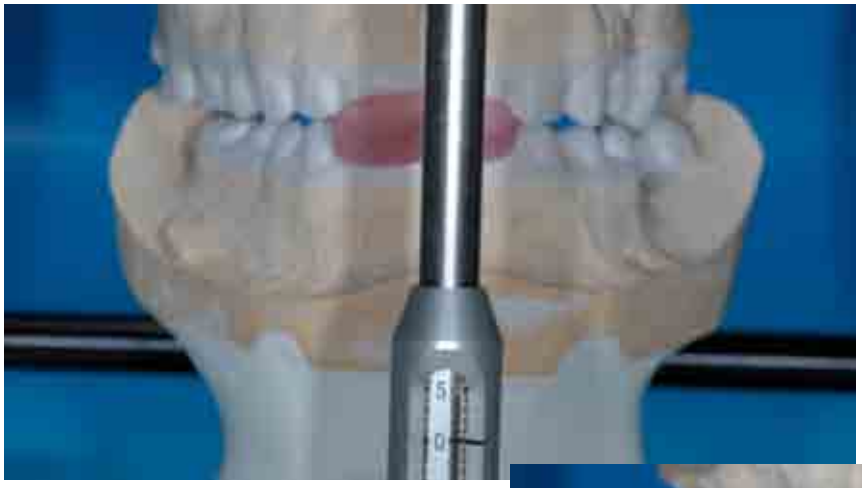

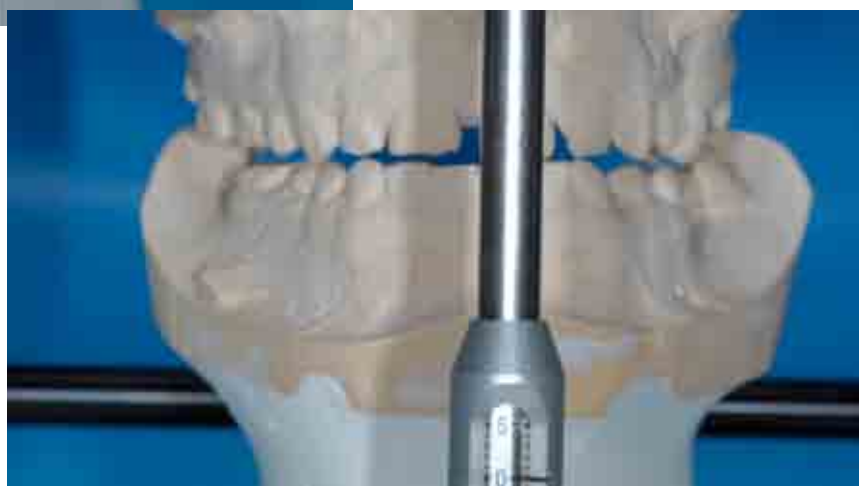

Figg. 56 e 57 Modelli ingessati in articolatore al punto "0" sull'asta incisale

È evidente che la tecnica di esecuzione non è più operatore dipendente, non è più condizionata dai tempi di solidificazione della cera, non è più condizionata dal modo in cui chiude il paziente in quel momento... è una tecnica che tutti possono eseguire con la certezza di avere sempre la situazione sotto controllo e verificabile. Ma soprattutto è spettacolare vedere come ciò che è stato registrato nel cavo orale sia perfettamente identico a quello che ci troveremo in laboratorio sui modelli di lavoro (Figg. 54 e 55).

In questo caso specifico in cui il clinico ha ricercato anche una nuova Dimensione Verticale i modelli verranno ingessati in articolatore al punto "0" sull'asta incisale (Figg. 56 e 57); lavoreremo così in modo ottimale con le branche parallele tra loro. Ora possiamo procedere con la progettazione del caso, con la certezza di aver trasferito correttamente la posizione del rapporto intermascellare del paziente dal cavo orale ai modelli montati in articolatore.

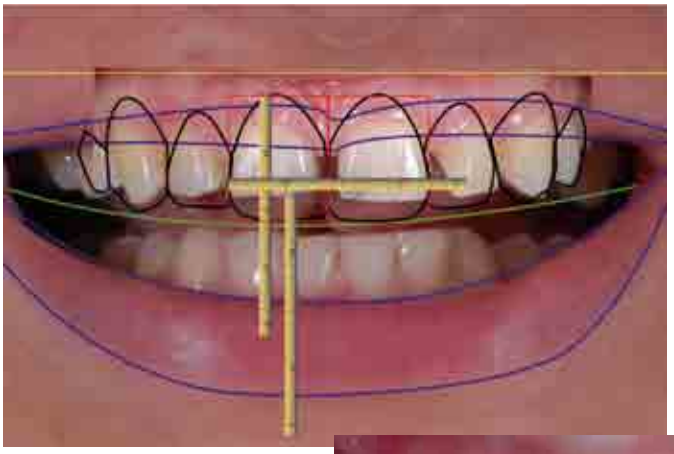

Fig. 58 Eventuale applicazione del DSD

Fig. 59 Ceratura diagnostica

Fig. 60 Mock-up sul paziente

A questo punto siamo nella condizione di poter progettare e pianificare una riabilitazione protesica.
Un metodo predicibile a nostro avviso passa attraverso alcuni passaggi determinanti quali:

- Studio estetico del caso (eventuale utilizzo del DSD)
- Ceratura diagnostica
- Mock-up diretto sul paziente (Figg. da 58 a 60).

A questo punto, dopo aver avuto il consenso del paziente, possiamo sviluppare il piano di trattamento che in questo caso prevede varie branche dell'odontoiatria quali la chirurgia, l'ortodonzia e l'implantologia. Tutto ciò ci porterà all'esecuzione di:

- Provvisori (in questo caso su preparazioni mininvasive)
- Modellazioni definitive dettate dai provvisori
- Lavoro finito (corone singole in disilicato di litio) (Figg. da 61 a 63).

Anche in questi passaggi di lavoro, come le registrazioni per l'esecuzione dei provvisori e delle corone definitive (compreso il montaggio crociato dei modelli in articolatore) utilizziamo la tecnica dei fogli termostampati per ottenere un corretto e preciso trasferimento dei rapporti occlusali dal cavo orale ai modelli di lavoro in laboratorio.

❍ Ringraziamenti

Un ringraziamento va a tutti coloro che hanno contribuito affinché potessimo "insieme" realizzare ciò che abbiamo presentato in questo articolo e a tutto ciò che abbiamo realizzato in questi anni e che troverete nel libro di prossima pubblicazione "Aesthetics and Function" (Fig. 64).

Un grazie particolare ai miei collaboratori in laboratorio (Luisa, G. Luca, Giovanni, Elvir) e ai clinici con i quali mi rapporto quotidianamente e dei quali ho enorme stima e riconoscenza. Li ringrazio soprattutto per la grande voglia di crescere, di migliorarsi, di provare tecniche nuove con altrettanto entusiasmo e dedizione.
Tanto tempo rubiamo ai nostri cari e per questo devo dire grazie anche ai miei figli Francesca e Gilbert che mi sopportano, ma ai quali spero di aver trasmesso la passione per il lavoro. Sono diversi i medici con cui collaboro e non vorrei fare dei torti a nessuno per non averli citati ora, ma sono certo che capiranno in quanto non solo sono eccellenti professionisti, ma anche grandi uomini. Per le immagini dei casi presentati desidero ringraziare il Dr. Ugo Ferrari, il Dr. Francesco Mintrone, il Dr. Sandro Pradella e il Dr. Loris Prosper, ma per ciò che vi ho presentato e per quella che è stata la mia vita professionale desidero fare una citazione particolare al Dr. Ugo Ferrari, persona con capacità e conoscenze uniche e di una correttezza ed una professionalità da seguire come esempio.
Da sempre collaboriamo e questo articolo non è mio, è suo...; egli ha avuto l'intuizione e la genialità di come trasferire le registrazioni dal cavo orale al laboratorio e io ho semplicemente eseguito e sviluppato con applicazione la tecnica...

Grazie Ugo, te lo devo!

Fig. 61 Provvisori nel cavo orale

Fig. 62 Modellazioni definitive

Fig. 63 Lavoro finito

Prossima pubblicazione

Aesthetics & Function
di Claudio Nannini

La metodologia scientifica per ottenere il corretto trasferimento dei rapporti occlusali dal cavo orale ai modelli di lavoro in laboratorio